

**Autori:** Agatone S.<sup>1</sup>; Facco P.<sup>1</sup>; Grande C.<sup>1</sup>; Crescentini M.<sup>1</sup>; Iorio Gnisci A.<sup>1</sup>; Leggieri A.<sup>1</sup>; Fiori M.<sup>1</sup>; Capogna S.<sup>1</sup>; Mazzafoglia L.<sup>1</sup>; Chiusuri V.<sup>2</sup>; Giovannini M.<sup>1</sup>

**Ospedale:** Ospedale e ginecologi, 1 Ospedale Pertini Roma, Italia  
2 Scuola di Specializzazione in Ginecologia ed Ostetricia Università di Tor Vergata, Roma, Italia.

## INTRODUZIONE

Nel nostro Ospedale una percentuale del 35% di donne che si sottopongono all'aborto hanno una storia di almeno un aborto e di queste il 75% hanno due o più aborti, fino ad otto! Dopo l'aborto, le donne e gli assistenti sanitari sono altamente motivati per iniziare l'uso dei contraccettivi. Inoltre non tutte le donne tornano per il controllo post-aborto. Così abbiamo iniziato dal 2006 a proporre, ulteriori altri tipi di contraccezione, anche l'inserimento IUD durante la procedura di aborto.

## OBIETTIVI

*Lo scopo di questo studio è stato quello di fornire un immediato contraccezione dopo l'aborto per evitare il problema dell'aborto ricorrente.*

## MATERIALI

Questo studio è stato effettuato presso Ospedale Pertini di Roma.

Sono state arruolate 592 donne che hanno ricevuto una consulenza pre-aborto; tale consulenza comprendeva la contraccezione post-aborto. Durante questa consulenza abbiamo offerto la possibilità di ricevere applicazione IUD (MLCu 375) durante la procedura di aborto. I criteri di esclusione sono stati allergia al rame e qualsiasi condizione dell'utero o della cervice che controindica l'inserimento IUD. Prima della procedura di aborto abbiamo eseguito una ecografia pelvica e abbiamo ottenuto un consenso scritto.

## METODI

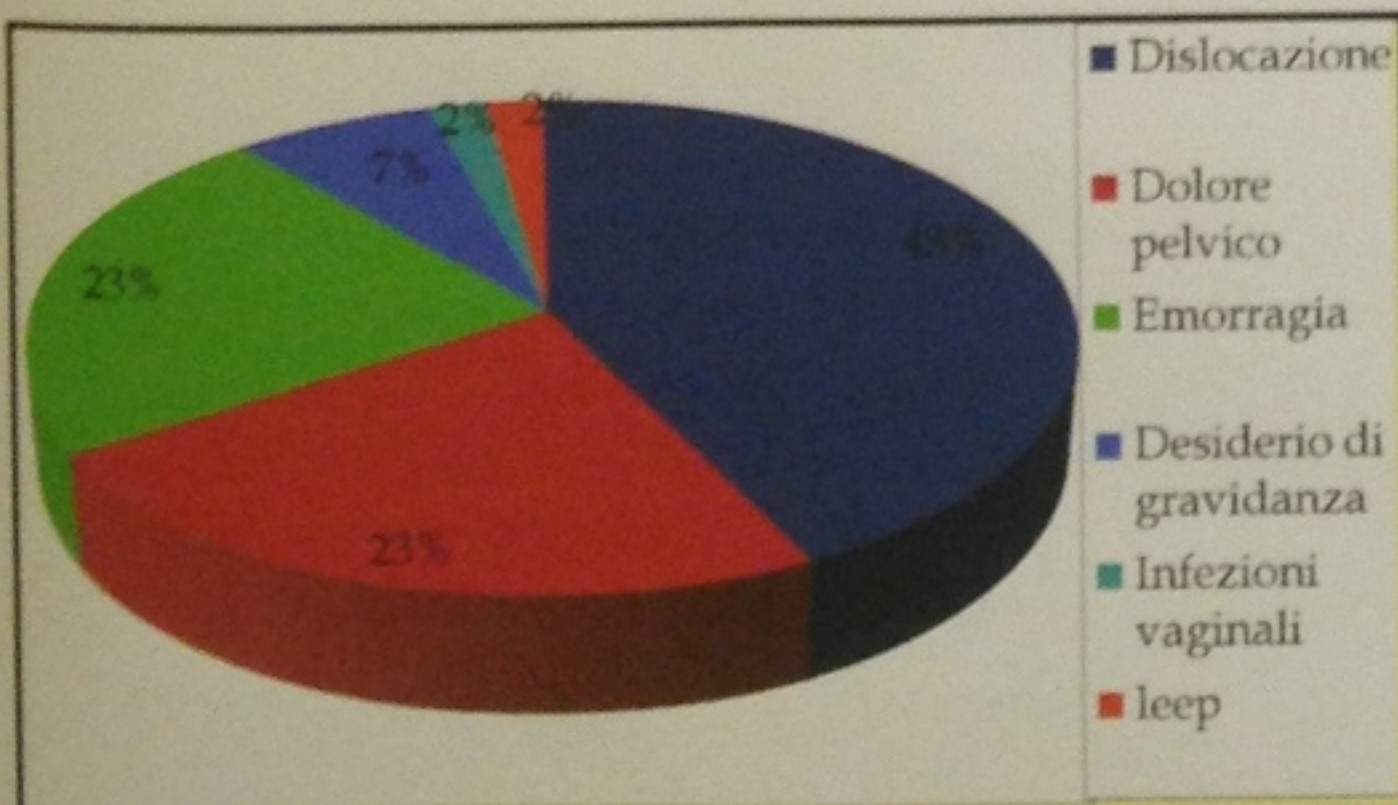
L'interruzione è stata eseguita mediante isterosuzione in anestesia locale o generale.

Le pazienti hanno ricevuto una profilassi antibiotica. Il MLCu375 stata inserita subito dopo l'evacuazione dell'utero e sotto controllo ecografico.

Un primo look ecografico è stato eseguito dopo il ciclo mestruale seguente l'intervento. Controlli ecografici sono stati programmati dopo 40 giorni, 3 mesi, 6 mesi, 1 anno e dopo 5 anni.

## RISULTATI

183 delle 592 pazienti arruolate non sono tornate per il controllo o che non hanno risposto alle nostre chiamate. Così abbiamo analizzato i risultati su 409 pazienti che siamo stati in grado di contattare. L'ecografie è state effettuate dopo 40 giorni, 3-6 mesi, 1 anno e 5 anni. Dopo 40 giorni lo IUD appariva in sede nel 95% dei casi. Dopo 3-6 mesi e dopo un anno lo IUD è risultato normoinserito nell'85% dei casi. A 5 anni l'85% risultava ancora normoinserito. Il tasso di fallimento a 5 anni è del 15%. Le ragioni per cui le pazienti hanno rimosso lo IUD erano: 43% IUD spostato, 23% dolore pelvico, 23% sanguinamento, 7% desiderio di gravidanza, infezioni vaginali 2% e il 2% di LEEP. Non abbiamo avuto casi di perforazione uterina durante la procedura e nessun caso di malattia infiammatoria pelvica (PID).



## CONCLUSIONI

*L'inserimento di un IUD immediatamente nel post aborto sembra essere una soluzione efficace, accettabile e sicuro per il paziente.*

*E' in grado di ridurre il tasso di aborti ripetuti*

## Bibliografia

PAESE	N° IUD	RISULTATI IMMEDIATI	RISULTATI A LUNGO TERMINE
Francia (Guilhemsans 93)	90 MLCu 3,75	92%	88% a 3 anni
Finlandia 2003	305 Mirena 133 NovoT		90% a 5 anni 85% a 5 anni
Egitto (El Tagy 2003)	183 Copper T 380	95%	
Turchia (Goomen 2002)	225 Copper T 380	93%	
Italia (Roma UOS Pertini)		95%	85% a 5 anni

### BIBLIOGRAFIA:

- 1) Immediate versus delayed insertion of levonorgestrel-releasing intrauterine device following dilation and evacuation: a randomized controlled trial. Hohmann HL, Reeves MF, Chen BA, Perriera LK, Hayes JL, Creinin MD. Contraception 2012
- 2) Immediate vs delayed post-abortion copper T380A IUD insertion in cases over 12 weeks of gestation. Cremer M, Bullard KA, Mosley RM, Weisberg C, Molaei M, Alonzo TA. Contraception 2012
- 3) IUD insertion following induced abortion. Querido L, Ketting E, Haspels AA. Contraception 1985
- 4) IUD insertion following termination of pregnancy: a clinical trial of the Tcu 220C, Lippes loopD and copper 7. Contracept Fertl Sex 1993 Dec.
- 5) IUD MLCu375 insertion following induced abortion. Guilhemsans MO. Adv Contracept 1993 Sep.
- 6) IUD TCu380A insertion following induced first trimester abortion. Aral K, Zorlu CG, Cobanoglu O, Gokmen O. Contraception 1995 Jun.
- 7) IUD insertion following induced abortion. Querido L, Ketting E, Haspels AA. Cochrane Database Syst Rev 2002.
- 8) Immediate postabortal insertion of intrauterine devices. Grimes D, Schulz K, Stanwood N. Family Health International
- 9) Safety and acceptability of post-abortion IUD insertion and the importance of counseling. El Tagy A, Sekr E, Sokal DC, Issa AM. Contraception 2003 Mar.